

Intra-arteriële radio-embolisatie met yttrium-90-gelabelde microsferen ter behandeling van niet-reseceerbare colorectale levermetastasen

Intra-arterial radio-embolization with yttrium-90 labeled microspheres for treatment of unresectable colorectal liver metastases

Auteurs M.A.D. Vente, M.L.J. Smits, B.A. Zonnenberg, J.F.W. Nijsen en M.A.A.J. van den Bosch

Trefwoorden colorectale levermetastasen, microsferen, radio-embolisatie, yttrium-90

Key words colorectal liver metastases, microspheres, radio-embolization, yttrium-90

Samenvatting

In dit artikel wordt intra-arteriële radio-embolisatie met yttrium-90-gelabelde microsferen, een nieuwe multidisciplinaire behandelingsmodaliteit voor patiënten met niet-reseceerbare colorectale levermetastasen, besproken. Deze vorm van inwendige radiotherapie wordt buiten Nederland steeds frequenter toegepast, met veelbelovende klinische resultaten. In combinatie met systemische chemotherapie lijkt radio-embolisatie met yttrium-90-gelabelde microsferen een positief effect op het mediane progressievrije interval en de mediane overleving te hebben. De resultaten van fase III-studies dienen beschikbaar te zijn alvorens het effect op de overleving bekend wordt. Radio-embolisatie met yttrium-90-gelabelde microsferen is een relatief veilige therapie met een gunstig toxiciteitsprofiel op voorwaarde dat er een juiste patiëntengroep wordt geselecteerd en dat het uitvoerende team specialisten, in het bijzonder de interventie-radioloog, een goede training krijgt.

(Ned Tijdschr Oncol 2008;5:370-6)

Summary

This article discusses intra-arterial radio-embolization with yttrium-90 labeled microspheres, a novel and multidisciplinary treatment modality for patients with unresectable colorectal liver metastases. This type of internal radiation therapy is increasingly applied in countries outside the Netherlands, with promising clinical results. For radio-embolization with yttrium-90 labeled microspheres combined with systemic chemotherapy, a positive effect is suggested on median time to progression and median survival time. The results of phase III trials ought to be available before the effect on survival will be known. Radio-embolization with yttrium-90 labeled microspheres is a relatively safe therapy with a favorable toxicity profile provided that patient selection is done correctly and the team of specialists is properly trained, in particular the interventional radiologist.

Achtergrond

Het colorectaal carcinoom heeft een hoge incidentie, met name in de Westerse wereld; jaarlijks ontwikkelen meer dan 1 miljoen mensen een colorectaal carcinoom. De mortaliteit is meer dan 50%.¹ Vergeleken met de

meeste andere landen in Europa is de incidentie in Nederland hoog: 50 per 100.000 (vrouwen 43 per 100.000, mannen 60 per 100.000). De jaarlijkse sterfte bedraagt circa 4.400 mensen.² De verwachting is dat de incidentie zal toenemen vanwege de ver-

grijzing van de bevolking.

De mate van metastasering op afstand is de belangrijkste determinant voor overleving, en levermetastasen zijn een voorname doodsoorzaak van patiënten met een stadium IV-colorectaalcarcinoom. Ten tijde van de diagnose heeft al 25% levermetastasen, terwijl dit percentage in het verdere ziektebeloop toeneemt tot 50%. Chirurgische resectie van de levermetastasen is de enige behandelingsmodaliteit met kans op genezing, maar is slechts mogelijk in 20-30% van de gevallen.³ De 5-jaarsoverleving na een partiële hepatectomie met curatieve opzet is de laatste jaren aanzienlijk toegenomen; Scheele et al. rapporteerden in de jaren 90 van de vorige eeuw een 5-jaarsoverleving van 33%.^{4,5} Inmiddels worden bij geselecteerde patiëntengroepen percentages tot zelfs 60% gemeld in de literatuur.^{6,7} Dit is het gevolg van de agressievere chirurgische benadering van colorectale levermetastasen en de effectievere cytostatica die beschikbaar zijn geworden.

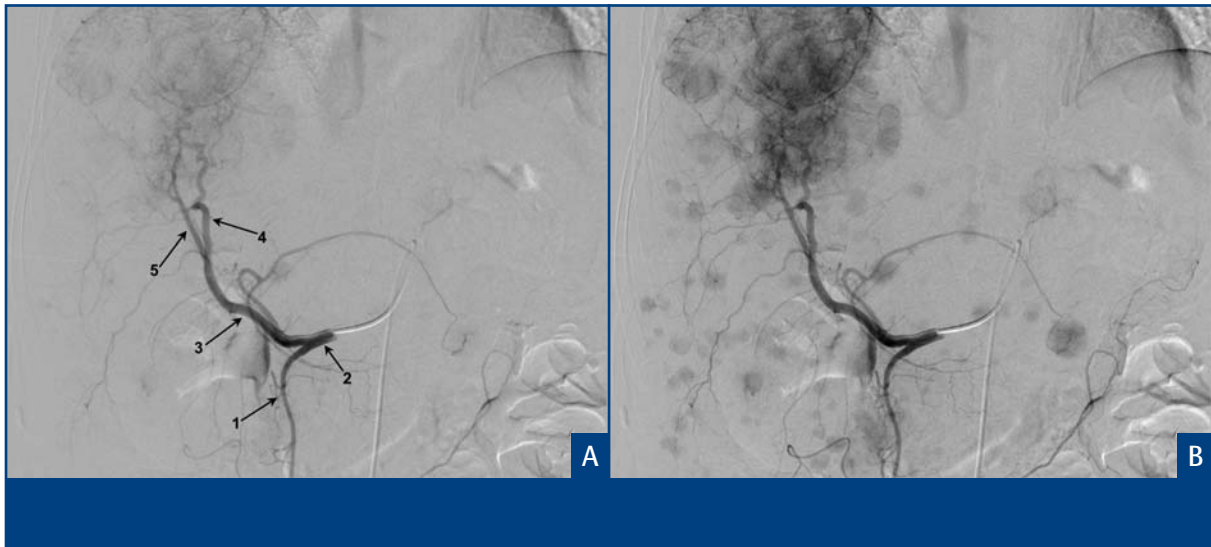
Niet-reseceerbare laesies kunnen soms reseceerbaar worden ('down-staging') met behulp van neoadjuvante chemotherapie, maar ook steeds vaker in opzet curatief worden behandeld met lokale ablatietechnieken, zoals radiofrequente ablatie (RFA). RFA is een techniek die steeds meer opgang vindt. RFA is zeker een aanvulling op het beschikbare arsenaal, maar heeft ook beperkingen ten aanzien van locatie, tumorgrootte en te behandelen aantal laesies.⁸ Patiënten die niet voor curatieve therapie in aanmerking komen (80% van de patiënten met colorectale levermetastasen) werden gedurende bijna 40 jaar systemisch behandeld met 5-fluorouracil (5-FU), waaraan later leucovorine (LV) werd toegevoegd. De mediane overleving was met 5-FU/LV ongeveer 12 maanden. Sinds een jaar of 5 wordt oxaliplatine of irinotecan aan 5-FU/LV toegevoegd (respectievelijk FOLFOX en FOLFIRI), thans al dan niet in combinatie met bevacizumab, en is de mediane overleving toegenomen tot ongeveer 2 jaar.^{9,10} De focus van dit artikel is een nieuwe therapie voor patiënten met colorectale levermetastasen: de zogenoemde radio-embolisatie met yttrium-90-gelabelde microsferen (⁹⁰Y-RE), een vorm van intra-arteriële radiotherapie.

Intra-arteriële radio-embolisatie

Bij ⁹⁰Y-RE worden bolvormige deeltjes gebruikt met een doorsnede van circa 30 µm. Deze microsferen zijn geladen met yttrium-90, een radio-isotoop die hoogenergetische bètadeeltjes uitzendt. De microsferen worden toegediend door middel van een

katheter die geplaatst is in de arteria hepatica propria, waarna ze met de bloedstroom worden meegevoerd en tenslotte eindarteriëlaar vastlopen. Het onderliggende principe van de ⁹⁰Y-RE is de duale bloedvoorziening van de lever. De aanvoer van het bloed naar de lever is voor 75% portaal en voor 25% arterieel. Daarentegen zijn tumoren in de lever voor hun bloedtoevoer volledig afhankelijk van de leverarterie.¹¹ Indien een dosis ⁹⁰Y-gelabelde microsferen wordt toegediend in de leverarterie, zal deze dosis vervolgens met name gedeponerd worden in de tumoren. Zodoende zullen de ⁹⁰Y-gelabelde microsferen specifiek het tumorweefsel bestralen, terwijl het niet-tumoreuze leverweefsel grotendeels gespaard blijft. De maximale dracht van de bètadeeltjes bedraagt in weefsel ruim 1 cm, en het ⁹⁰Y vervalt met een fysische halfwaardetijd van 64,1 uur tot het stabiele zirconium-90. De microsferen zijn niet afbreekbaar en blijven daardoor voor onbeperkte tijd in het lichaam.

Deze behandelingsmodaliteit wordt toegepast in de Verenigde Staten en ook in Australië en Europa, maar is in Nederland nog niet in gebruik. Er zijn 2 ⁹⁰Y-gelabelde microsfeerpreparaten commercieel beschikbaar: glasmicrosferen (TheraSphere®; MDS Nordion Inc., Kanata, Ontario, Canada) en microsferen met een harsmatrix (SIR-Spheres®; SIRTex Medical Ltd., Sydney, New South Wales, Australië). De 2 grootste verschillen tussen deze microsferen betreffen de specifieke activiteit en de indicatie. Voor de glasmicrosferen is sinds 2000 toestemming van de FDA voor de behandeling van het niet-reseceerbare hepatocellulair carcinoom (HCC), neoadjuvant voor een partiële hepatectomie of orthotopische levertransplantatie. De glasmicrosferen bezitten een zeer grote hoeveelheid radioactiviteit per microsfeer ten opzichte van de harsmicrosferen (2.500 Bq/microsfeer versus 50 Bq/microsfeer).¹² Voor de harsmicrosferen is in 2002 door de FDA goedkeuring verleend voor de behandeling van niet-reseceerbare colorectale levermetastasen, in combinatie met floxuridine, eveneens toegediend in de leverarterie. Vanwege de veel hogere specifieke activiteit hoeven in het geval van de glasmicrosferen aanmerkelijk minder deeltjes te worden toegediend. Dit gaat gepaard met een slechts micro-emboliserend effect waardoor deze microsferen door de FDA ook zijn goedgekeurd om te worden toegepast bij patiënten met trombose van de vena portae. Zowel de glas- als de harsmicrosferen hebben een CE-markering en mogen daarom ook toegepast worden binnen de Europese Unie. Beide preparaten worden inmiddels binnen en buiten de Verenigde Staten ook steeds vaker ingezet voor de behandeling



Figuur 1. Angiografisch beeld van de selectieve katheterisering van de a. hepatica communis. A. De angiografie toont een normale levervascularisatie, met de a. gastroduodenalis (1) afkomend uit de a. hepatica communis (2), die zich voortzet als a. hepatica propria (3) die vervolgens splitst in a. hepatica sinistra (4) en a. hepatica dextra (5). B. Hypervasculaire metastasen zichtbaar in zowel de rechter- als de linkerleverkwab.

van patiënten met levermaligniteiten van een origine anders dan colorectaal.¹³

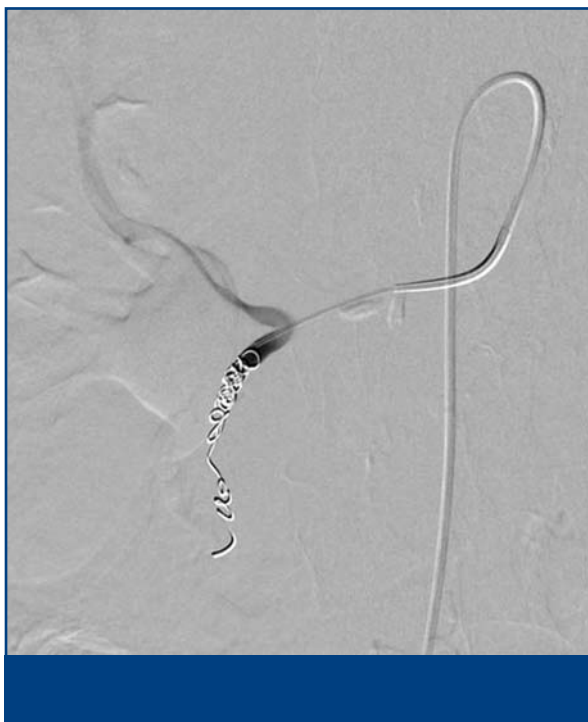Patiëntselectie

De belangrijkste voorwaarde om in aanmerking te komen voor ⁹⁰Y-RE is dat de lever de dominante lokalisatie is van de metastasen. ⁹⁰Y-RE wordt niet gelimiteerd door het aantal en evenmin door de grootte van de tumoren, tenzij de tumorbelasting excessief is. De tumorbelasting wordt excessief bevonden als deze groter is dan 70% van het totale levervolume, of $\geq 50\%$ indien albumine ≤ 30 g/l. Uiteraard dient de leverfunctie adequaat te zijn (ALAT, ASAT en AF ≤ 5 x 'upper limit of normal' (ULN), bilirubine ≤ 2 mg/dl), en de nierfunctie eveneens (creatinine $\leq 1,5$ x ULN) vanwege het gebruik van een jodiumhoudend contrastmiddel. Patiënten komen niet in aanmerking voor ⁹⁰Y-RE indien de algemene toestand te slecht is (WHO-performancestatus > 2 , ernstige systemische ziekte, actieve hepatitis B en/of C). Trombose van de vena portae is alleen een contra-indicatie voor de harsmicrosferen.

Angiografie en toediening van de ⁹⁰Y-gelabelde microsferen

Voorafgaand wordt een angiografie verricht om de anatomie van de a. mesenterica superior, de truncus

coeliacus en de levervasculatuur (a. hepatica communis, propria, sinistra en dextra) gedetailleerd in kaart te brengen (zie *Figuur 1A* en *B*). Vervolgens wordt de circulatie van de lever afdoende geïsoleerd door de extrahepatische arteriën (zoals de a. gastroduodenalis en a. gastrica dextra), aftakkingen van een van de leverarteriën, te occluderen met behulp van 'coils' (zie *Figuur 2* en *3*, op pagina 373 en 374). Hierdoor wordt het risico van depositie van microsferen in maag, duodenum en/of pancreas voorkomen. Patiënten met gevorderde ziekte hebben vaak een zeer aberrante vasculaire anatomie (accessoire en verplaatste vaten). Alle vaten die ontspringen aan de leverarterie die andere organen dan de lever van bloed voorzien, dienen afgesloten te worden. Met behulp van een katheter, gepositioneerd in de a. hepatica propria, worden technetium-99m-gelabelde albumine-macroaggregaten (^{99m}Tc-MAA) toegediend. Deze ^{99m}Tc-MAA fungeren als surrogaat voor de ⁹⁰Y-gelabelde microsferen. Vervolgens wordt een nucleaire scan gemaakt, die ervoor dient om de verdeling van de ⁹⁰Y-gelabelde microsferen te voorspellen. Op basis van deze scan wordt berekend hoeveel procent van de ^{99m}Tc-MAA in de longen is beland, de zogenoemde longshuntfractie. Naar gelang de mate van longshunting wordt de geplande dosis ⁹⁰Y-gelabelde microsferen eventueel naar beneden bijgesteld of de behandeling zelfs afgelast. Er wordt tevens gecontroleerd of er ondanks dan wel door het afsluiten van



Figuur 2. Angiografisch beeld van de selectieve afsluiting van de a. gastroduodenalis met behulp van coils.

aberrante vaten toch extrahepatische depositie is ten gevolge van redistributie. Indien nodig worden aanvullend vaten afgesloten. Het voorgaande is dé kritieke stap van de gehele procedure omdat eventuele depositie van ^{90}Y -microsferen in maag of duodenum kan leiden tot een ernstige gastritis/duodenitis, of zelfs ulcera en persisterende bloedingen.

Er worden door de fabrikanten verschillende methoden aangegeven om de toe te dienen dosis (hoeveelheid radioactiviteit) te berekenen. Hierbij wordt rekening gehouden met de beoogde geabsorbeerde leverdosis (60-150 Gy), tumorvolume, levermassa, mate van longshunting en/of de lichaamsoppervlakte. Een standaarddosis van glasmicrosferen is 5.000 MBq (~100 mg) en van de harsmicrosferen 3.000 MBq (>1.000 mg). De ^{90}Y -gelabelde microsferen worden met behulp van water voor injectie uitgespoeld uit een flesje (afgeschermd met een perspex omhulsel) dat middels een slangensysteem is aangesloten op de katheter (doorgaans 3 French). Tijdens het toedienen van de harsmicrosferen wordt meermaals de toediening onderbroken om met de C-boog en jodiumcontrastvloeistof te controleren of premature embolisatie heeft plaatsgevonden. Dit geeft uiteraard kans op een onbedoelde retrograde 'flow', en daarmee op extrahepatische depositie van microsferen.

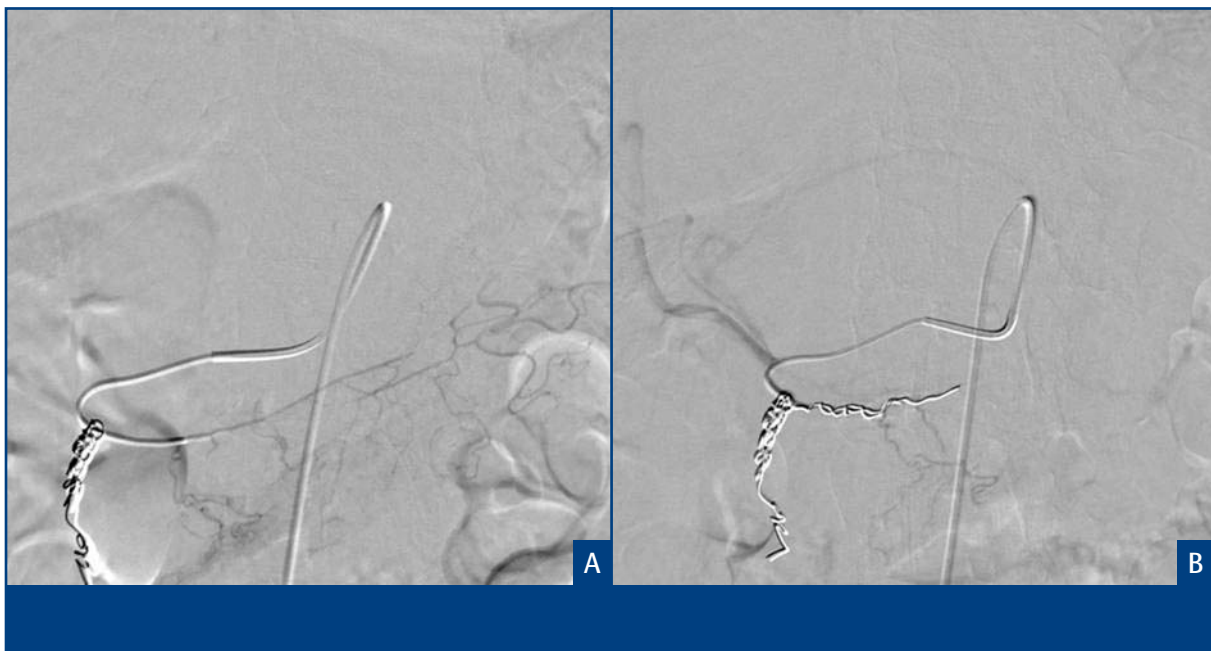Morbiditeit

^{90}Y -RE met harsmicrosferen gaat dikwijls gepaard met verschijnselen behorende bij het zogenoemde postembolisatiesyndroom. Dit syndroom bestaat uit vermoeidheid, nausea, koorts, buikpijn (epigastrium rechts) en/of vomitus, maar is van tijdelijke aard (tot 3 dagen na de behandeling) en medicamenteus te onderdrukken.¹⁴⁻¹⁹ De incidentie van dit syndroom is zeer laag voor de glasmicrosferen.

De complicaties die zijn beschreven, zijn doorgaans het gevolg van onbedoelde extrahepatische depositie van ^{90}Y -microsferen en behelzen gastritis/duodenitis, gastrointestinale ulcera, pancreatitis, radiopneumonitis en cholecystitis.²⁰⁻²¹ Het risico op deze complicaties wordt enorm verminderd door een juiste patiëntselectie, een nauwgezet uitgevoerde angiografische procedure en goede training van de interventieradioloog. Indien een te hoge dosis radioactiviteit in de lever wordt geïmplant, kan dit 'radiation induced liver disease' (RILD) veroorzaken. RILD wordt in het geval van ^{90}Y -RE histologisch gekenmerkt door micro-infarcten en portale triaditis en gaat gepaard met ascites.²²⁻²³ Deze zeldzame complicatie kan zich tot maanden na de ^{90}Y -RE manifesteren en is meestal met corticosteroiden onder controle te brengen. In een aantal casussen heeft dit geleid tot fulminant leverfalen. RILD kan worden voorkomen door een correcte patiëntselectie (leverfunctie) en verlaging van de dosis bij kleine individuen (lichaamsoppervlakte). Bij de overgrote meerderheid van de patiënten is de morbiditeit laag. De meeste patiënten worden dezelfde dag of de dag erna uit het ziekenhuis ontslagen.

Klinische resultaten

Inmiddels zijn wereldwijd meer dan 8.000 patiënten met ^{90}Y -RE behandeld. Het leeuwendeel betreft patiënten die zijn behandeld in een salvagesetting. Er zijn slechts 2 gerandomiseerde studies gepubliceerd, beide omtrent ^{90}Y -RE met harsmicrosferen en colorectale levermetastasen. De 1^e door Gray et al., gepubliceerd in 2001, betreft een fase III-studie waarbij 74 patiënten werden gerandomiseerd tussen een behandeling met harsmicrosferen (eenmalig) in combinatie met intra-arteriële infusie van floxuridine (iedere 4 weken, gedurende 12 dagen) of intra-arteriële infusie van floxuridine alleen.²⁴ De combinatiegroep liet een aanzienlijk hogere respons zien (complete + partiële remissie 17,6% versus 44%; $p=0,001$) en er was een trend naar een hogere overleving. Er was meer graad 1- en 2-toxiciteit (leverfunctietesten, nausea en vomitus) in de combinatiegroep. Daar-



Figuur 3. Angiografische beelden van een selectieve afsluiting van de a. gastrica dextra, welke afkomt uit de origo van de a. hepatica sinistra, met behulp van coils.

entegen was de incidentie van graad 3- en 4-toxiciteit gelijk. In de 2^e gerandomiseerde studie, van Van Hazel et al., gepubliceerd in 2004, werden patiënten behandeld met harsmicrosferen (eenmalig) in combinatie met 5-FU/LV (iedere 4 weken, gedurende 5 dagen) of met 5-FU/LV alleen.²³ De studie omvatte slechts 21 patiënten omdat deze vroegtijdig werd gestaakt. De reden hiervan was dat de effectievere FOLFOX- en FOLFIRI-protocollen beschikbaar kwamen. Ondanks de kleine omvang van de studie, waren de verschillen in het progressievrije interval en de mediane overleving significant. Het progressievrij interval was respectievelijk 18,6 maanden voor de combinatiarm en 3,4 maanden voor de 5-FU/LV-arm ($p < 0,001$), en de mediane overleving was 29,4 maanden versus 12,8 maanden ($p = 0,02$). Er was significant meer graad 3- en 4-toxiciteit in de combinatiegroep. Hierbij waren 2 complicaties, levercirrose ($n=1$) en een leverabces ($n=1$), met zekerheid gerelateerd aan de ⁹⁰Y-RE. Niettemin werd de toxiciteit acceptabel bevonden. De resultaten van de studies van Gray en Van Hazel zijn hoopgevend, want deze tonen significante verschillen wat betreft respons, progressievrij interval en mediane overleving. Een belangrijke beperking van deze studies is dat het kleine aantallen patiënten betreft. Er zijn inmiddels fase I-studies uitgevoerd waarbij ⁹⁰Y-RE werd gecombineerd met FOLFOX, irinotecan of FOLFIRI. Deze

bimodale strategie ging gepaard met een hogere incidentie van graad 3/4-neutropenie en -leukopenie, maar het progressievrije interval leek beter na behandeling met deze combinatietherapie vergeleken met historische cohorten die behandeld zijn met FOLFOX of FOLFIRI alleen.^{25,26} Er zijn in 2008 enkele 1^e-lijns fase III-studies gestart, waaronder de Australische SIRFLOX-studie (320 patiënten) en de Britse FOXFIRE-studie (490 patiënten), waarin patiënten worden gerandomiseerd tot FOLFOX of FOLFOX plus harsmicrosferen. Deze studies zullen uitsluitsel moeten geven, zowel over het effect op het progressievrije interval als over het ware effect op de overleving.

Toekomstige studies zullen moeten uitwijzen welk microsfeerpreparaat het meest effectief is, en voor welk tumortype. Een recente meta-analyse heeft inmiddels uitgewezen dat in het geval van HCC de harsmicrosferen effectiever zijn dan de glasmicrosferen. De respons was 89% op de harsmicrosferen versus 78% op de glasmicrosferen.²⁵ Deze bevinding is des te opvallender, omdat juist de glasmicrosferen in de Verenigde Staten zijn goedgekeurd voor de behandeling van HCC. Een nadeel van de harsmicrosferen lijkt de lage specifieke activiteit te zijn, waardoor relatief veel microsferen moeten worden toegediend. Volgens de literatuur moet hierdoor in geval van de harsmicrosferen soms de toediening voortijdig

Aanwijzingen voor de praktijk

1. Radio-embolisatie met yttrium-90-gelabelde microsferen (⁹⁰Y-RE) kent, in tegenstelling tot radiofrequente ablatie, geen beperkingen ten aanzien van locatie, tumorgrootte en te behandelen aantal laesies.
2. ⁹⁰Y-RE dient uitsluitend te worden toegepast bij patiënten met een levensverwachting van meer dan 3 maanden waarbij de lever de dominante lokalisatie van de metastasen is.
3. Voor ⁹⁰Y-RE is dé kritieke stap binnen de gehele procedure de angiografische procedure en selectieve occlusie van vaten.
4. Trombose van de vena portae is een contra-indicatie voor de harsmicrosferen, maar niet voor glasmicrosferen.
5. ⁹⁰Y-RE met harsmicrosferen gaat dikwijls gepaard met neveneffecten als vermoeidheid, nausea, koorts, buikpijn en/of vomitus. Deze verschijnselen zijn tijdelijk van aard en medicamenteus goed te onderdrukken.

worden gestopt, omdat er ten gevolge van macro-embolisatie een omgekeerde bloedstroom ('back-flow') ontstaat. Hiermee ontstaat het risico dat microsferen door deze omgekeerde bloedstroom worden meegevoerd en terechtkomen in non-target-organen.

Conclusie

⁹⁰Y-RE is een mogelijk waardevolle aanvulling in de strijd tegen niet-resecteerbare colorectale levermetastasen, ondanks dat de resultaten van gerandomiseerde fase III-studies nog niet bekend zijn om wellicht te bevestigen dat er een overlevingsvoordeel is. Voordelen van ⁹⁰Y-RE zijn dat er weinig beperkingen zijn voor patiënten om in aanmerking te komen voor deze behandelingsoptie en dat het daadwerkelijk een aanvulling is op bestaande modaliteiten zoals chirurgie, systemische chemotherapie en lokale ablatietechnieken. Verder is het gunstig dat het een weinig invasieve, poliklinische behandelingsvorm betreft die men slechts 1 of 2 keer ondergaat en die geen of slechts een korte ziekenhuisopname behoeft. ⁹⁰Y-RE lijkt een veilige therapie met acceptabele neveneffecten, op voorwaarde van een juiste patiëntselectie en een goed opgeleid en ervaren behandelteam.

Referenties

1. Parkin DM, Bray F, Ferlay J, Pisani P. Global cancer statis-

tics, 2002. *Ca Cancer J Clin* 2005;55:74-108.

2. European network for Cancer registries (EUCAN). Te raadplegen op <http://www.enccr.com/fr>

3. Bennett JJ, Cao D, Posner MC. Determinants of unresectability and outcome of patients with occult colorectal hepatic metastases. *J Surg Oncol* 2005;92:64-9.

4. Scheele J, Altendorf-Hofmann A. Resection of colorectal liver metastases. *Langenbecks Arch Surg* 1999;384:313-27.

5. Scheele J, Stang R, Altendorf-Hofmann A, Paul M. Resection of colorectal liver metastases. *World J Surg* 1995;19:59-71.

6. Katz M, Vauthey JN. Potentially Curable Metastatic Colorectal Cancer. *Curr Oncol Rep* 2008;10:225-31.

7. Lee WS, Yun HR, Yun SH, Chun HK, Lee WY, Kim SJ, et al. Treatment outcomes of hepatic and pulmonary metastases from colorectal carcinoma. *J Gastroenterol Hepatol* 2008; 23(8 Pt 2):e367-72.

8. Lencioni R, Crocetti L. Radiofrequency ablation of liver cancer. *Tech Vasc Interv Radiol* 2007;10:38-46.

9. Zuckerman DS, Clark JW. Systemic Therapy for metastatic colorectal cancer: current questions. *Cancer* 2008;112:1879-91.

10. Lee JJ, Chu E. An update on treatment advances for the first-line therapy of metastatic colorectal cancer. *Cancer J* 2007;13:276-81.

11. Bierman HR, Byron RL Jr, Kelly KH, Grady A. Studies on the blood supply of tumors in man. III. Vascular patterns of the liver by hepatic arteriography in vivo. *J Natl Cancer Inst* 1951;12:107-31.

12. Kennedy AS, Nutting C, Coldwell D, Gaiser J, Drachenberg C. Pathologic response and microdosimetry of (⁹⁰Y) microspheres

in man: review of four explanted whole livers. *Int J Radiat Oncol Biol Phys* 2004;60:1552-63.

13. Sato KT, Lewandowski RJ, Mulcahy MF, Atassi B, Ryu RK, Gates VL, et al. Unresectable chemorefractory liver metastases: radioembolization with 90Y microspheres--safety, efficacy, and survival. *Radiology* 2008;247:507-15.

14. Kennedy AS, Coldwell D, Nutting C, Murthy R, Wertman DE Jr, Loehr SP, et al. Resin (90)Y-microsphere brachytherapy for unresectable colorectal liver metastases: modern USA experience. *Int J Radiat Oncol Biol Phys* 2006;65:412-25.

15. Sato K, Lewandowski RJ, Bui JT, Omary R, Hunter RD, Kulik L, et al. Treatment of unresectable primary and metastatic liver cancer with yttrium-90 microspheres (TheraSphere(R)): assessment of hepatic arterial embolization. *Cardiovasc Intervent Radiol* 2006;29:522-9.

16. Salem R, Thurston KG. Radioembolization with 90yttrium microspheres: a state-of-the-art brachytherapy treatment for primary and secondary liver malignancies. Part 2: special topics. *J Vasc Interv Radiol* 2006;17:1425-39.

17. Kennedy A, Nag S, Salem R, Murthy R, McEwan AJ, Nutting C, et al. Recommendations for radioembolization of hepatic malignancies using yttrium-90 microsphere brachytherapy: a consensus panel report from the Radioembolization Brachytherapy Oncology Consortium. *Int J Radiat Oncol Biol Phys* 2007;68:13-23.

18. Coldwell D, Kennedy A. Treatment of hepatic metastases from breast cancer with Yttrium-90 SIR-Spheres radioembolization. *Society of Interventional Radiology 2005 annual meeting, New Orleans, LA, USA.*

19. Goin J, Dancy J, Roberts C, Sickles CJ, Leung DA, Soulen MC. Comparison of post-embolization syndrome in the treatment of patients with unresectable hepatocellular carcinoma: Trans-catheter arterial chemo-embolization versus yttrium-90 glass microspheres. *World J Nucl Med* 2004;3:49-56.

20. Vente MA, Hobbelen MG, Van het Schip AD, Zonnenberg BA, Nijssen JF. Radionuclide liver cancer therapies: from concept to current clinical status. *Anticancer Agents Med Chem* 2007;7:441-59.

21. Murthy R, Nunez R, Szklaruk J, Erwin W, Madoff DC, Gupta S, et al. Yttrium-90 microsphere therapy for hepatic malignancy: devices, indications, technical considerations, and potential complications. *Radiographics* 2005;25 Suppl 1:S41-55.

22. Gulec SA, Fong Y. Yttrium-90 microsphere selective internal radiation treatment of hepatic colorectal metastases.

Arch Surg 2007;142:675-82.

23. Van Hazel G, Blackwell A, Anderson J, Price D, Moroz P, Bower G, et al. Randomised phase 2 trial of SIR-spheres plus fluorouracil/leucovorin chemotherapy versus fluorouracil/leucovorin chemotherapy alone in advanced colorectal cancer. *J Surg Oncol* 2004;88:78-85.

24. Gray B, Van Hazel G, Hope M, Burton M, Moroz P, Anderson J, et al. Randomised trial of SIR-spheres plus chemotherapy vs. chemotherapy. *Ann Oncol* 2001;12:1711-20.

25. Vente MA, Wondergem M, Van der Tweel I, Van den Bosch MA, Zonnenberg BA, Lam MG, et al. Yttrium-90 microsphere radioembolization for the treatment of liver malignancies: a structured meta-analysis. *Eur Radiol* (epub ahead of print).

26. Sharma RA, Van Hazel GA, Morgan B, Berry DP, Blanshard K, Price D, et al. Radioembolization of liver metastases from colorectal cancer using yttrium-90 microspheres with concomitant systemic oxaliplatin, fluorouracil, and leucovorin chemotherapy. *J Clin Oncol* 2007;25:1099-106.

Ontvangen 18 september 2008, geaccepteerd 10 november 2008.

Correspondentieadres

Dhr. drs. M.A.D. Vente, dierenarts-onderzoeker
Dhr. drs. M.L.J. Smits, arts-onderzoeker
Dhr. dr. B.A. Zonnenberg, internist
Dhr. dr. J.F.W. Nijssen, medisch bioloog
Dhr. dr. M.A.A.J. van den Bosch, radioloog

Universitair Medisch Centrum Utrecht
Afdeling Radiologie en Nucleaire Geneeskunde
Postbus 85500
3508 GA Utrecht
Tel.: 088 755 66 89
E-mailadres: m.a.vandenbosch@umcutrecht.nl

Correspondentie graag richten aan dr. M.A.A.J. van den Bosch.

Belangenconflict: geen gemeld.
Financiële ondersteuning: geen gemeld.